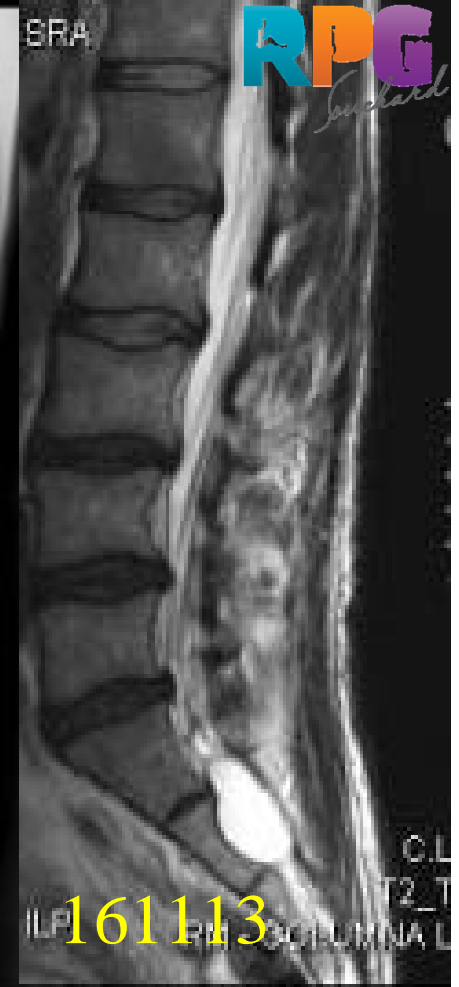
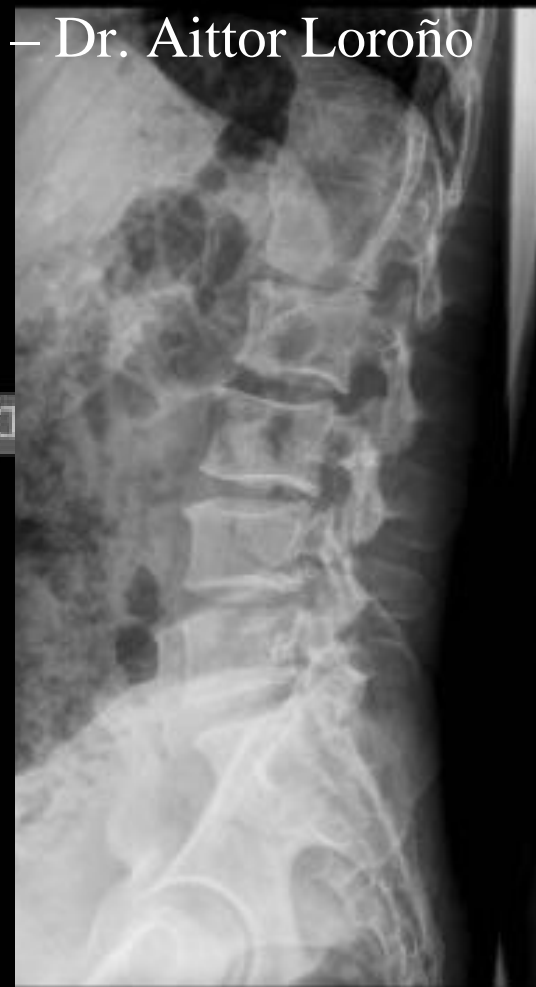
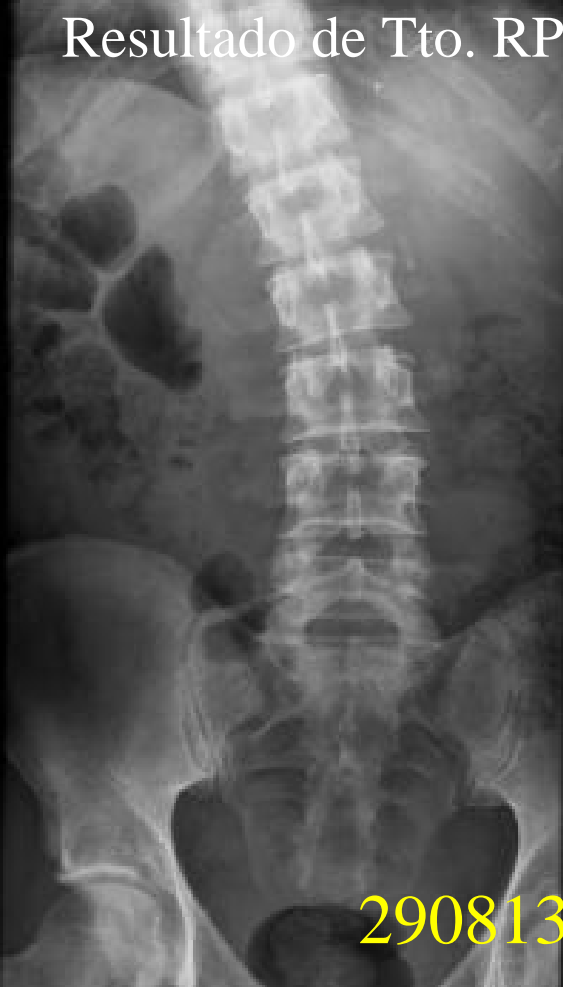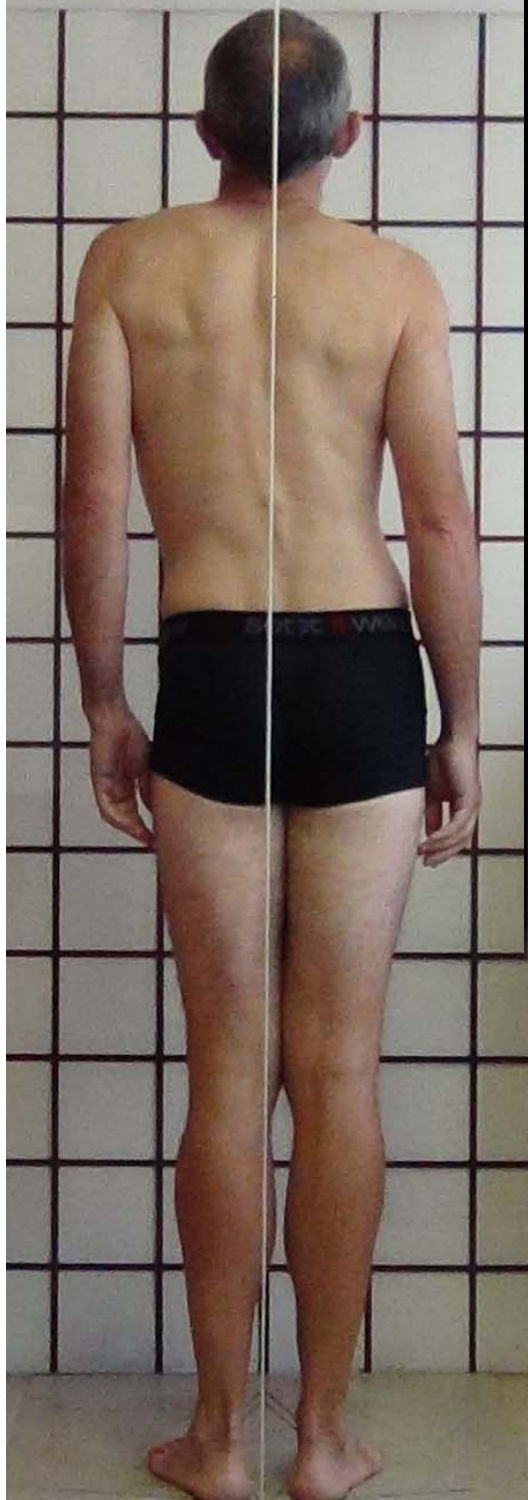Resultado de Tratamiento RPG

Dr. Aitor Loroño





IMPRESIÓN DIAGNÓSTICA

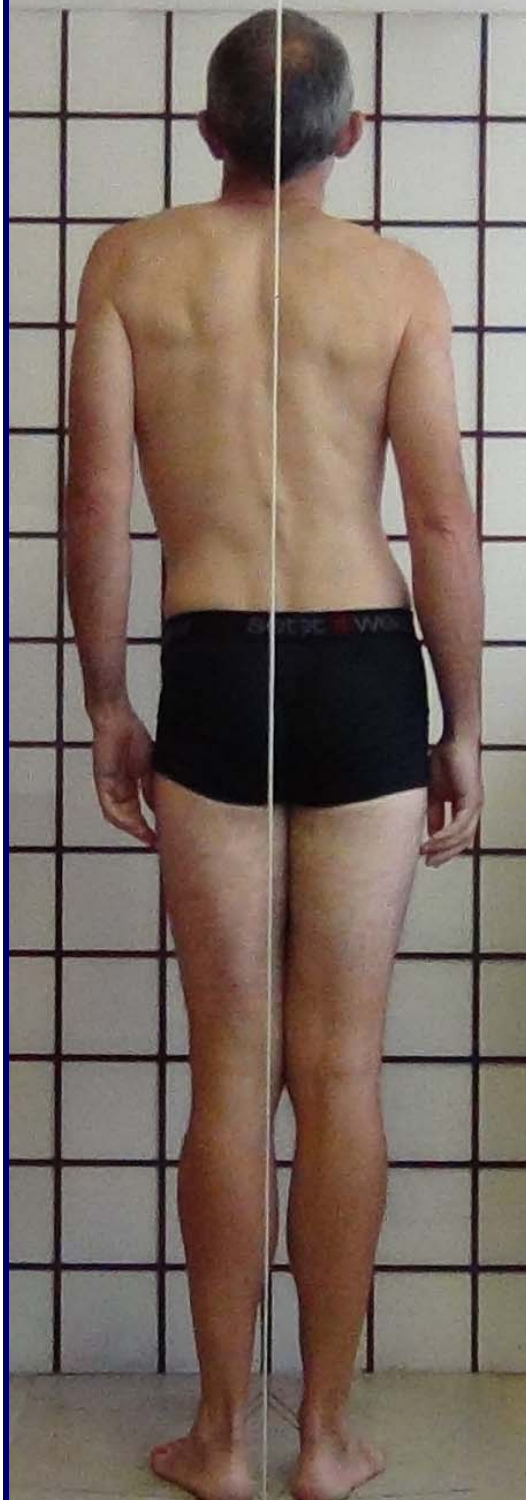Generalizada discopatía degenerativa.

Hernia dorsocentral y paracentral izquierda L4-L5 no claramente compresiva aunque pudiera justificar cierta radiculopatía L5, fundamentalmente en este lado.

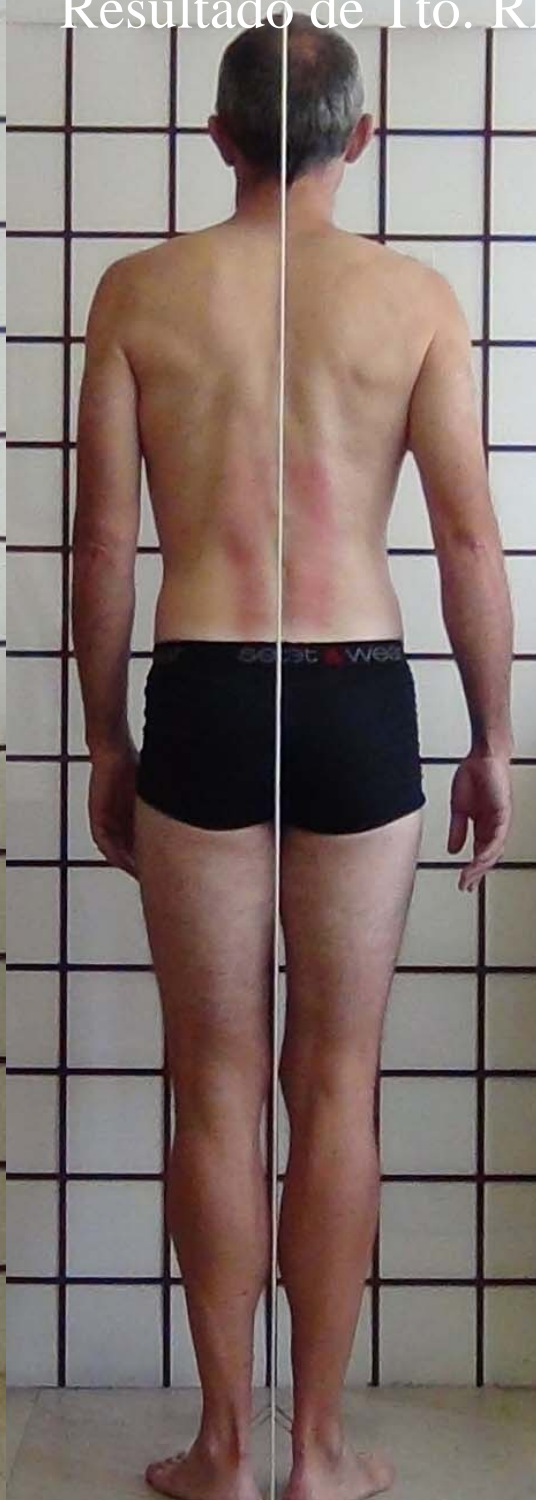Protrusiones dorsocentrales con fisuras anulares, de aspecto no compresivo L1-L2 y L2-L3.

Retrolistesis degenerativa leve de L3 con seudoprotrusión discal posterior asociada a pequeña fisura anular.

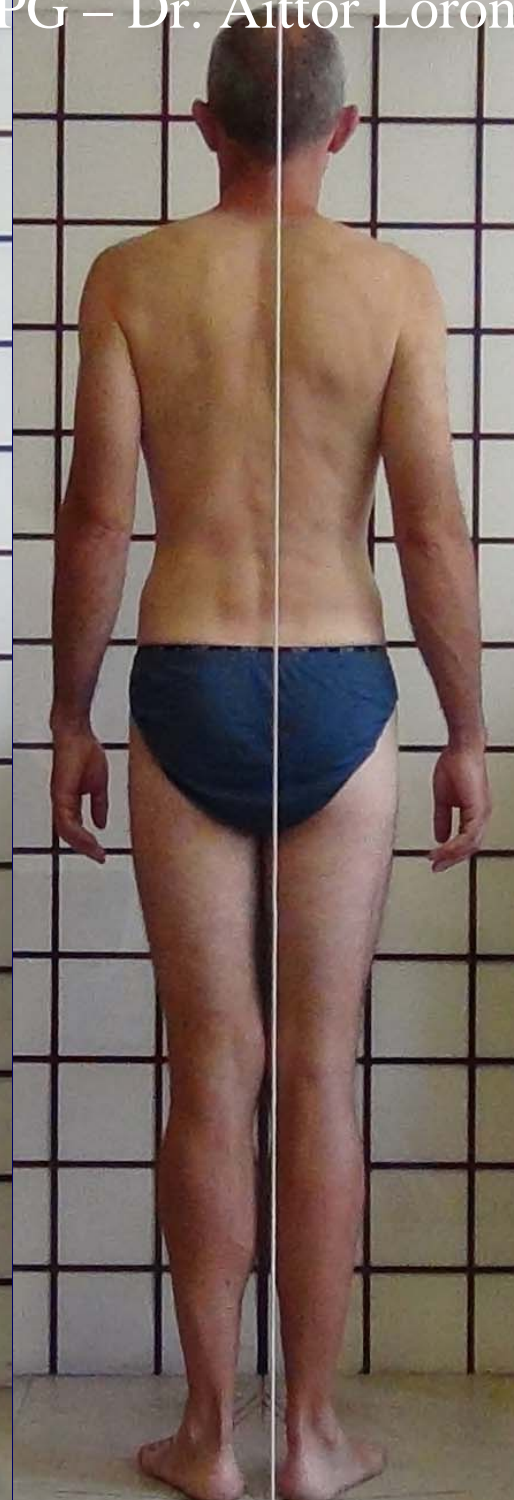Leve expansión dorsocentral con pequeña fisura anular radial L5-S1.



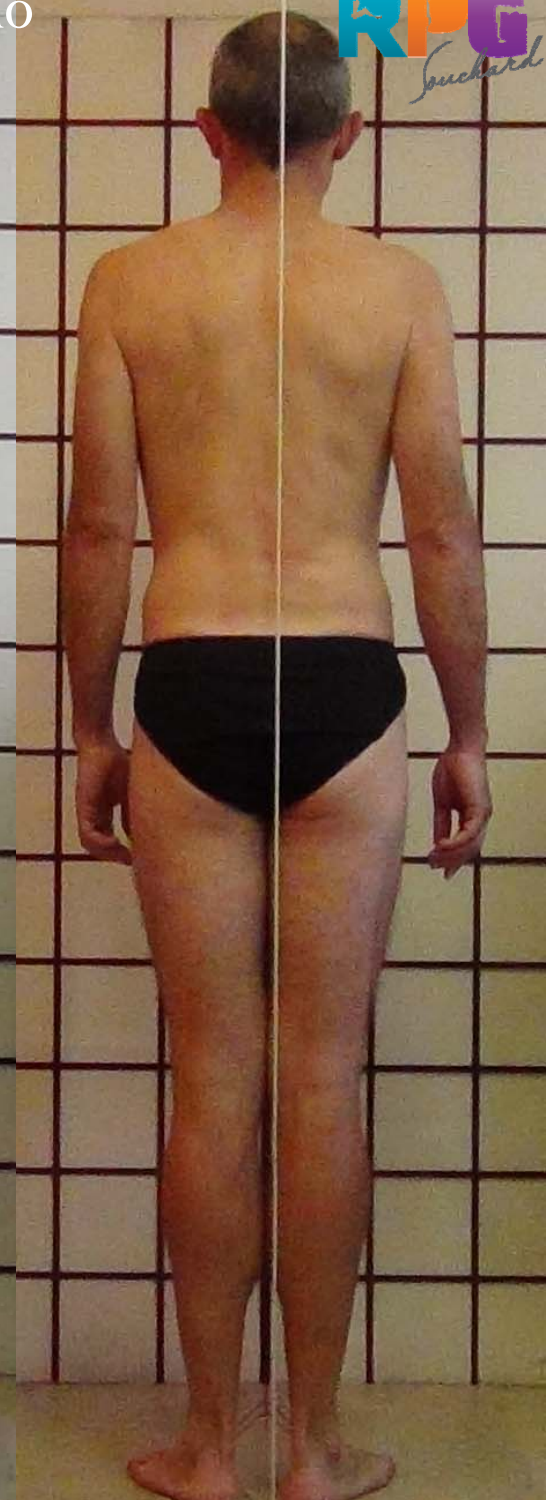100913-1s



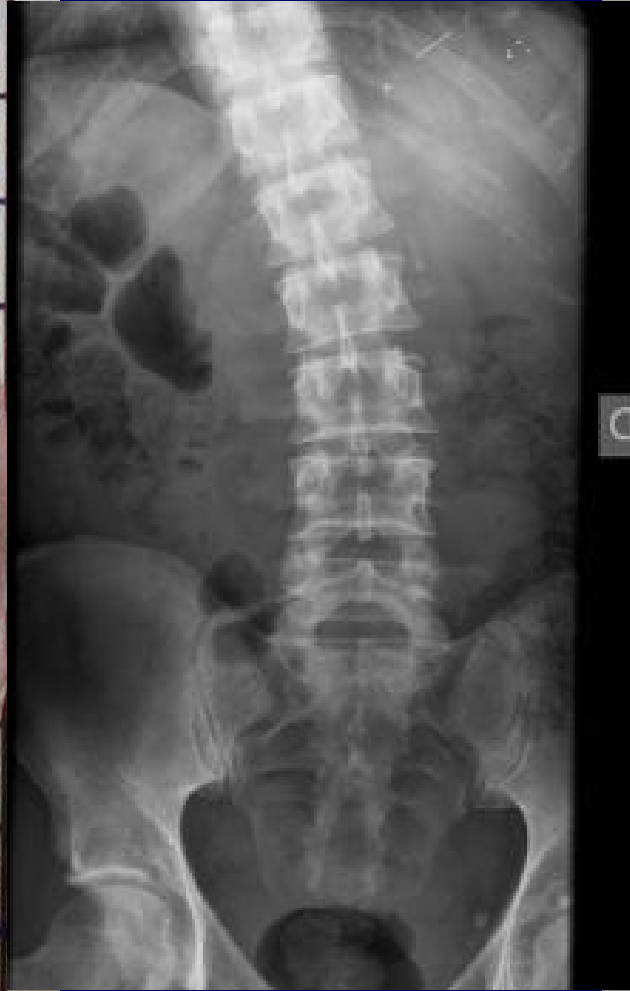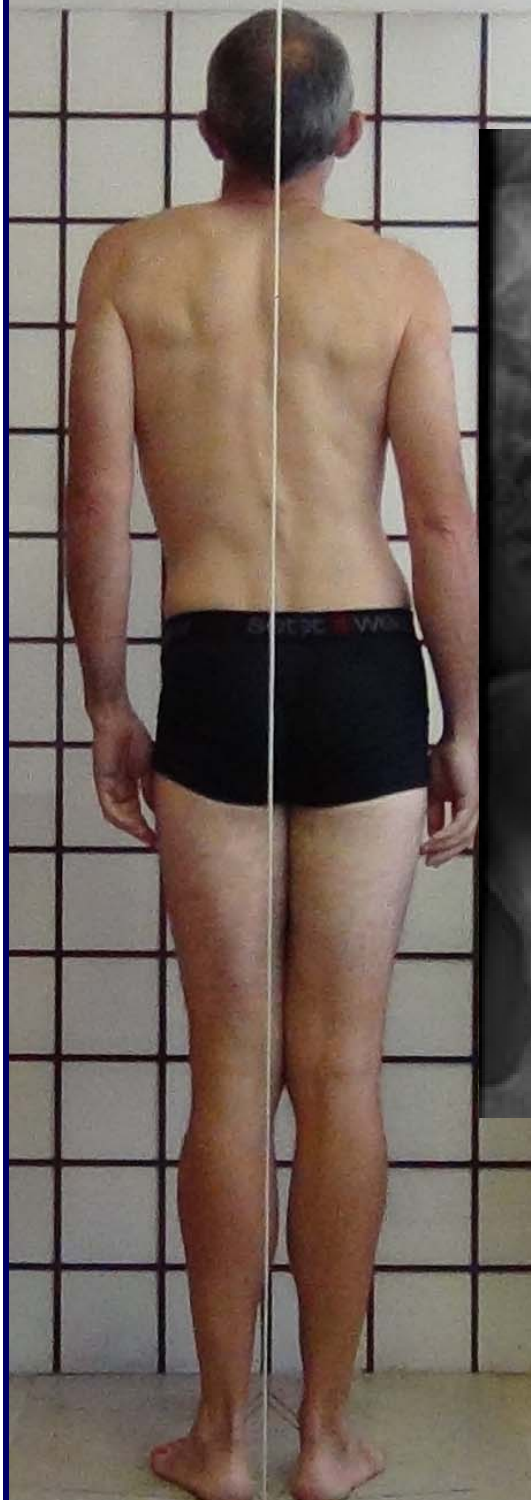100913-1S



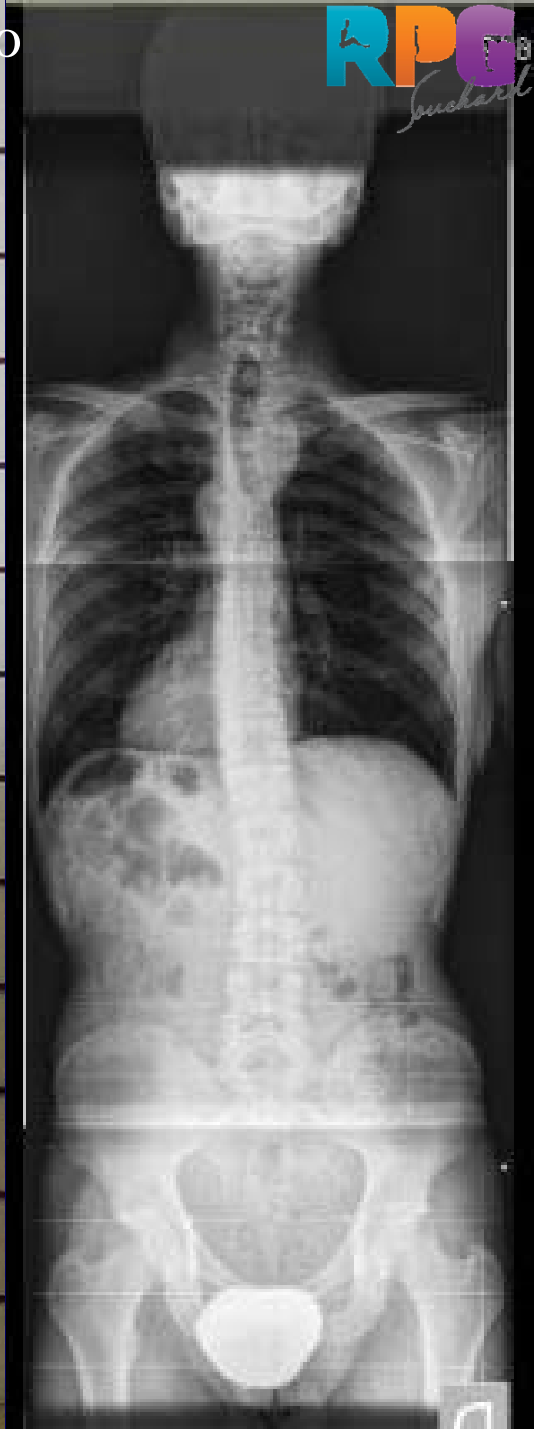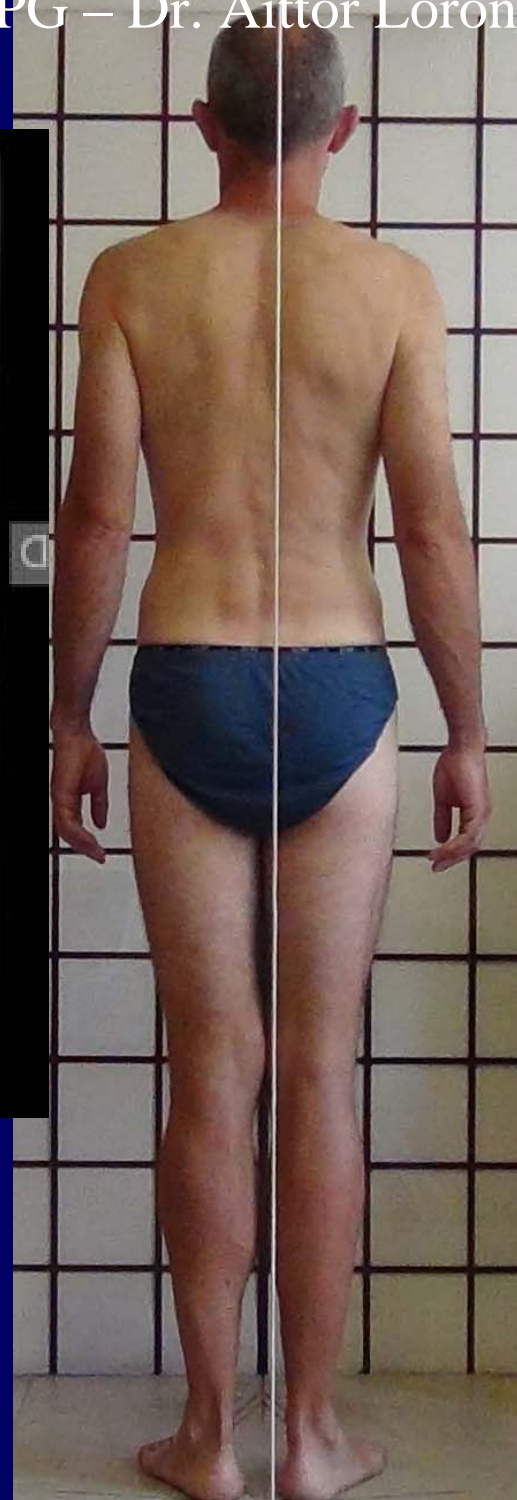021013-3s



22121-7s

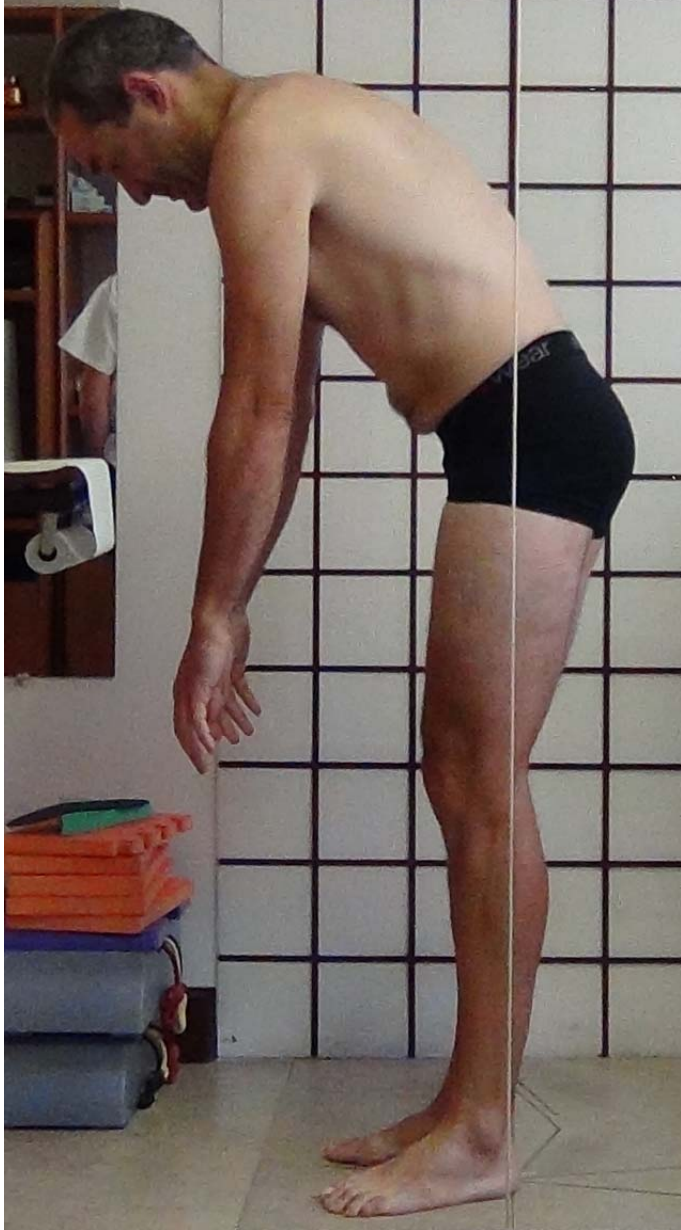

100913-1s

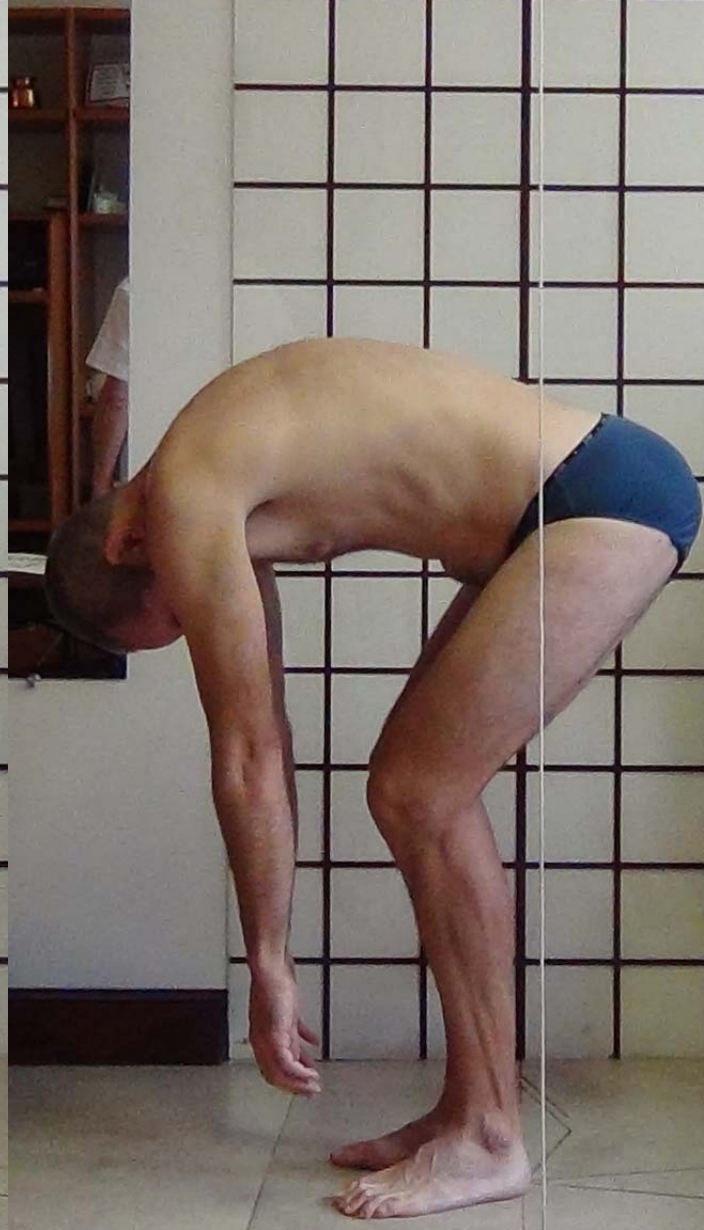

22121-7s

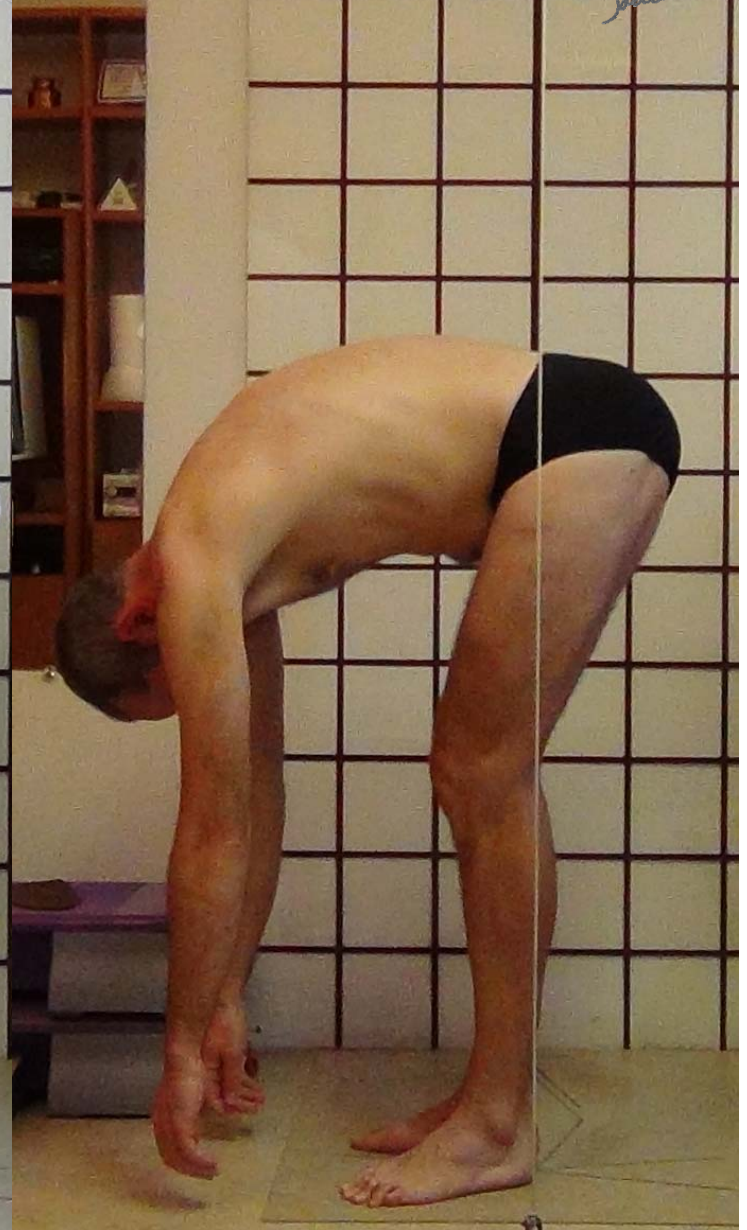051113



100913 –1s



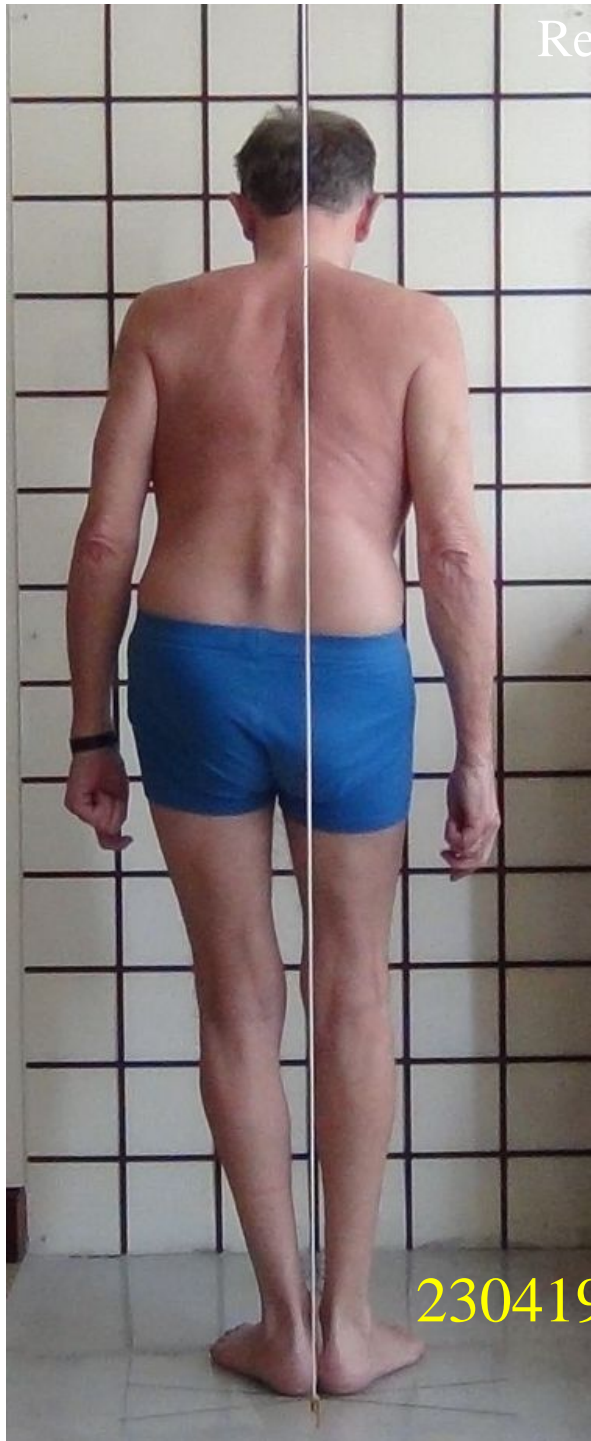021013-3s



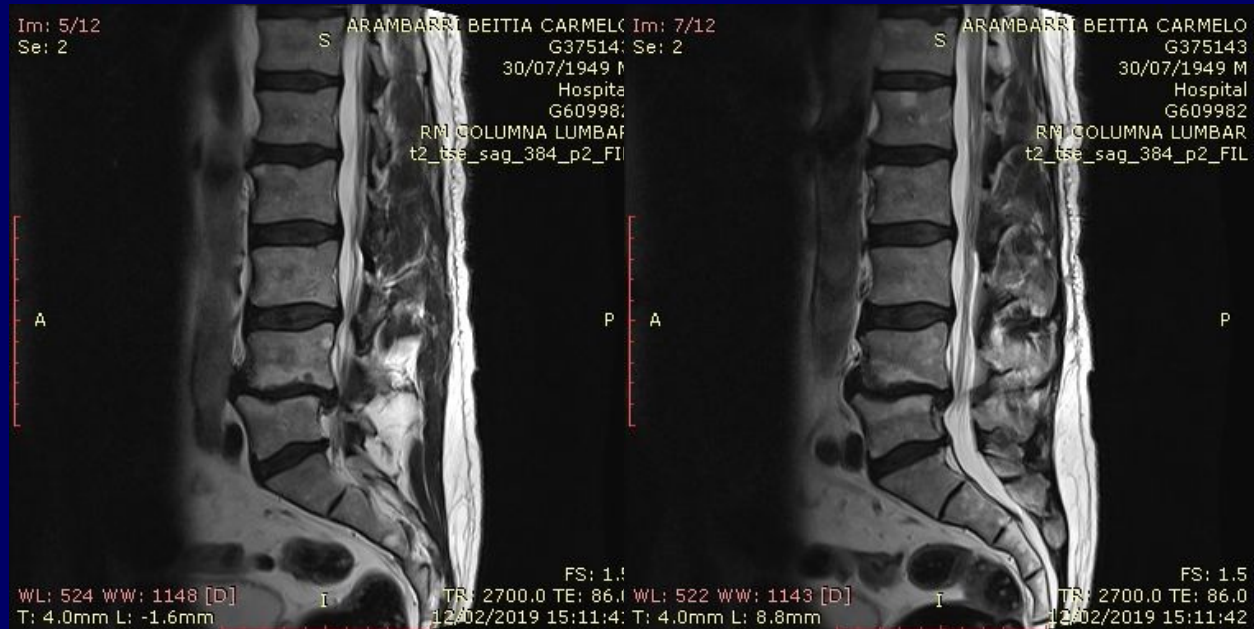22121-7s

69AÑOS. Ciática dcha desde el 18 Enero 19. Tratado con lirica, tramadol, e infiltraciones.

Antecedentes. Hace dos años tuvo otro



230419



120219

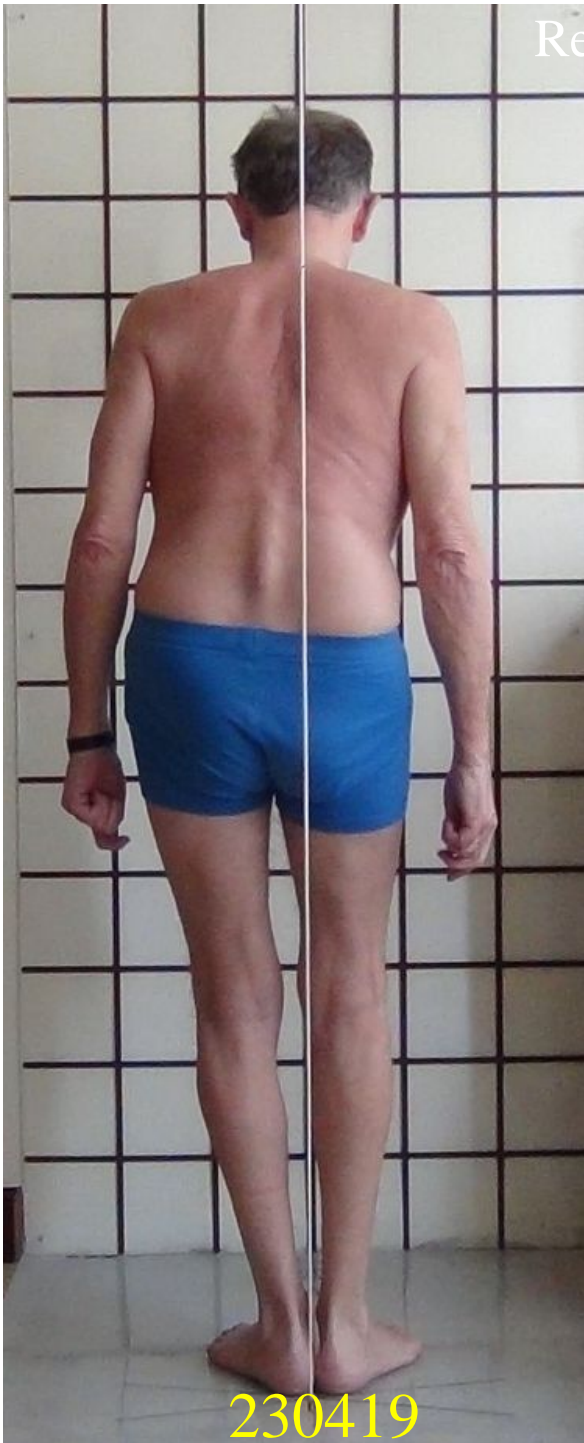Rectificación de la lordosis lumbar.

Importante discopatía degenerativa en L4-5 con cambios crónicos en los platillos vertebrales y leve hundimiento del platillo superior de L5.

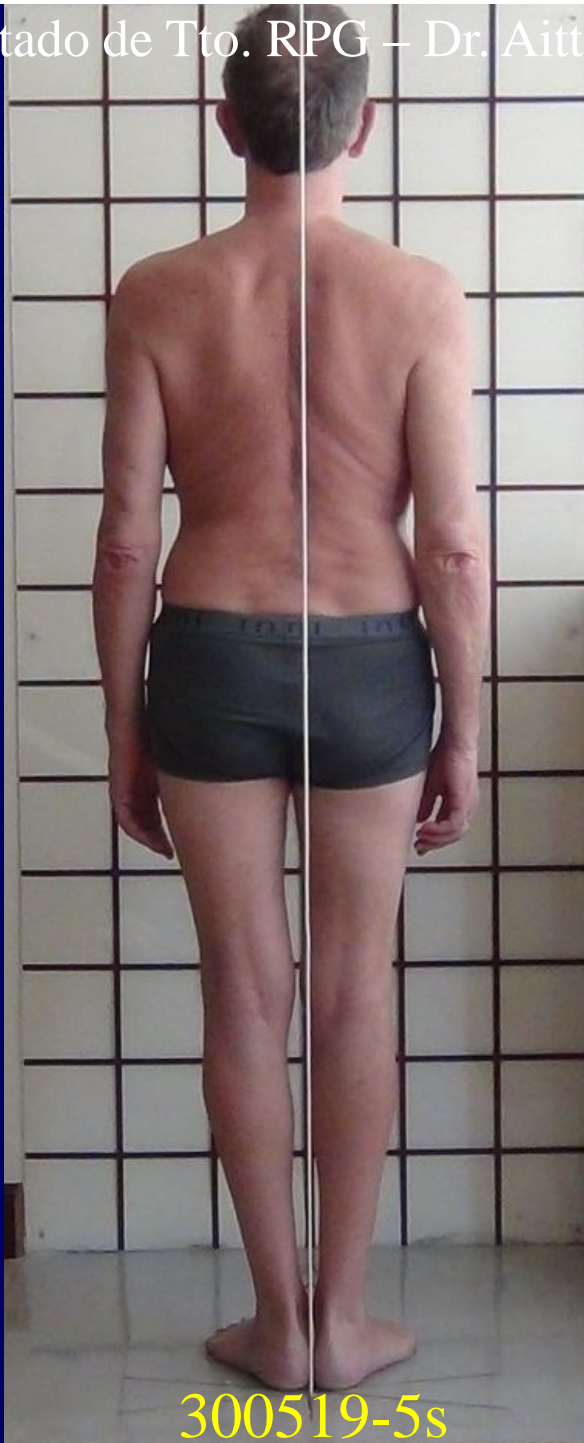Estenosis moderada del canal en L4-5 y pinzamiento de los forámenes de L4 bilaterales.

Pequeña protrusión focal posterior en L5-S1.

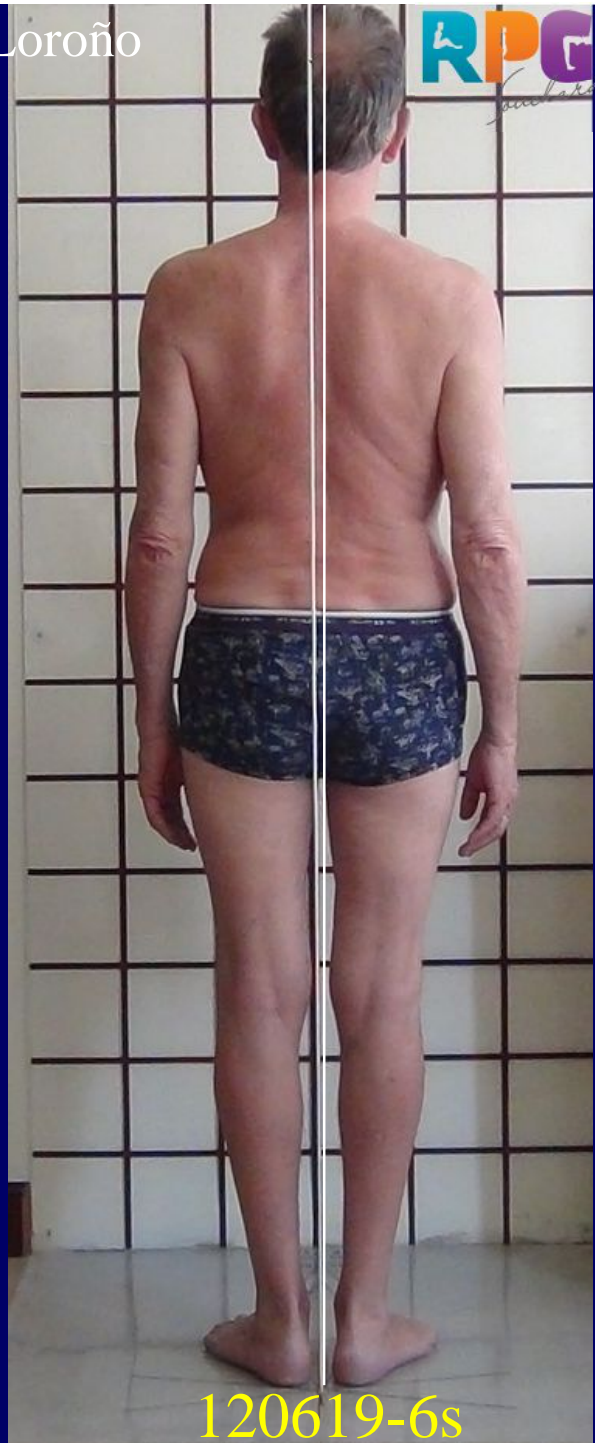Resultado de Tto. RPG – Dr. Aitor Loroño



230419

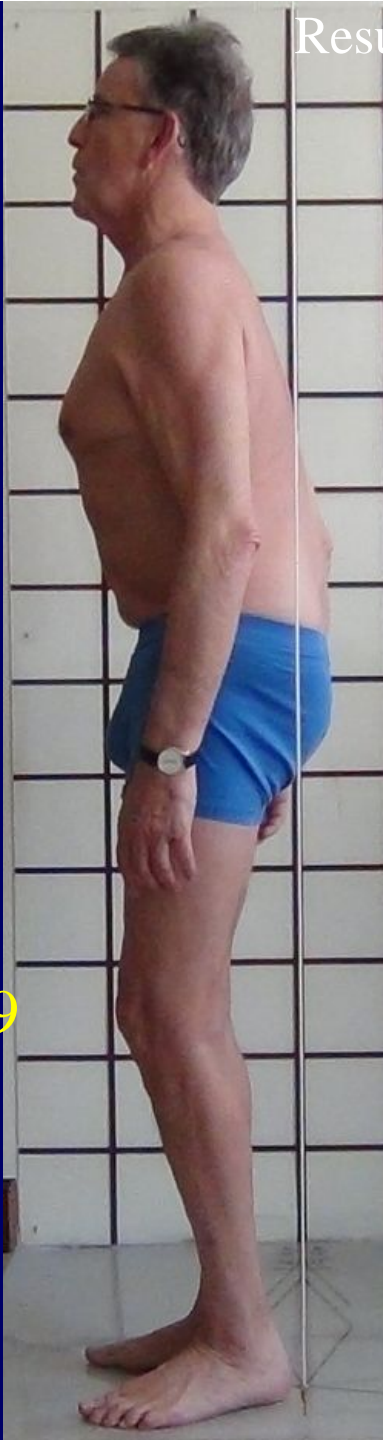


300519-5s

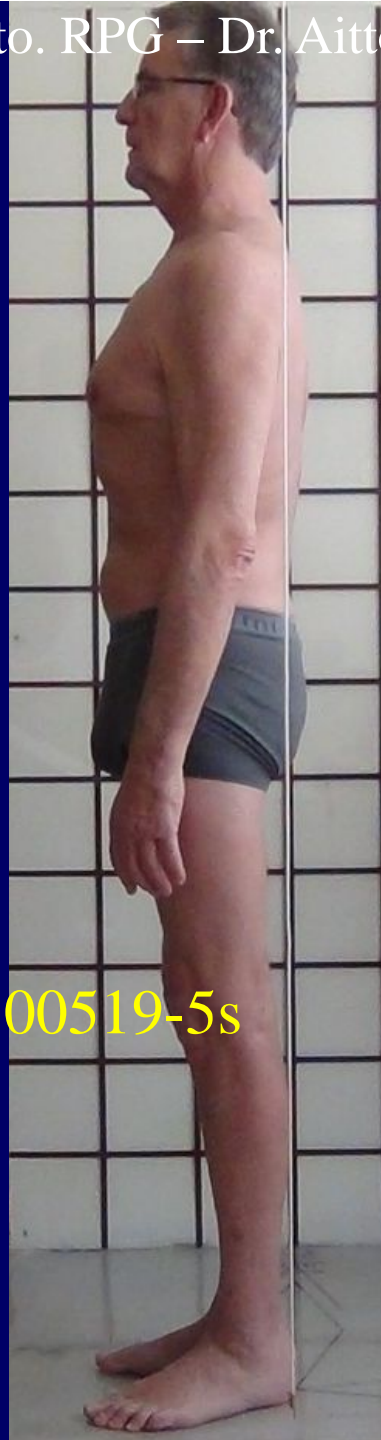

120619-6s

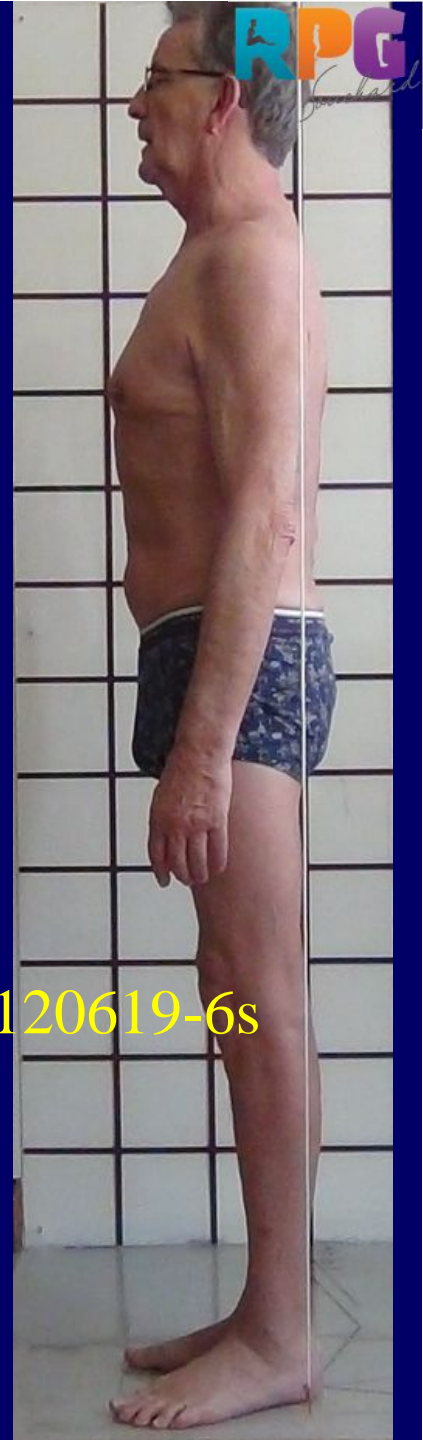Resultado de Tto. RPG – Dr. Aitor Loroño



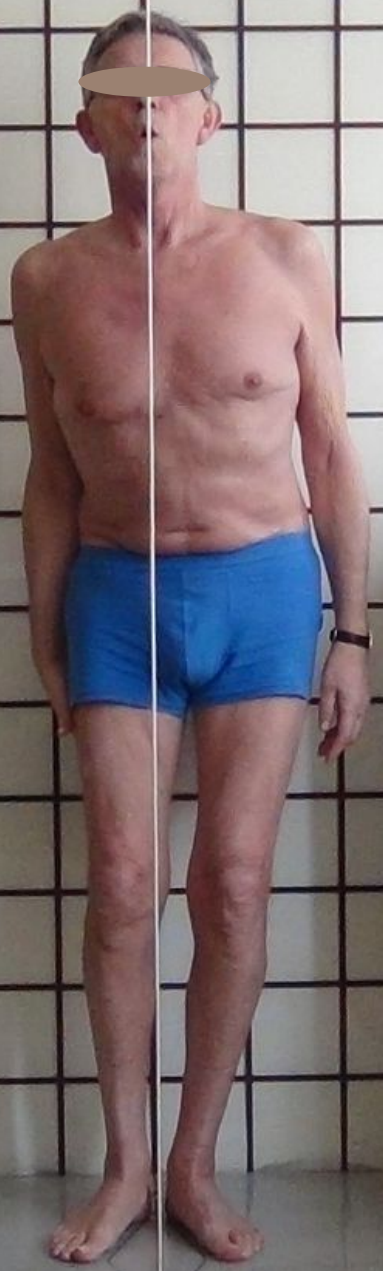230419



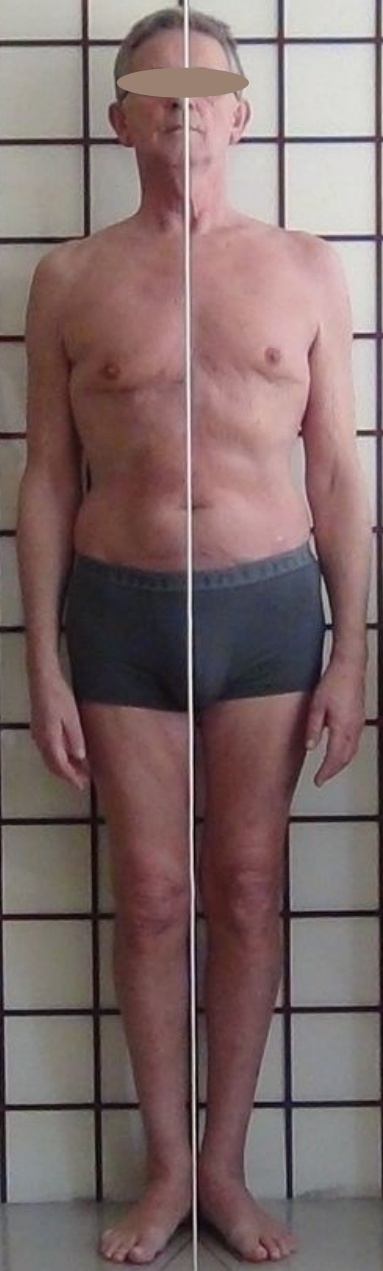300519-5s



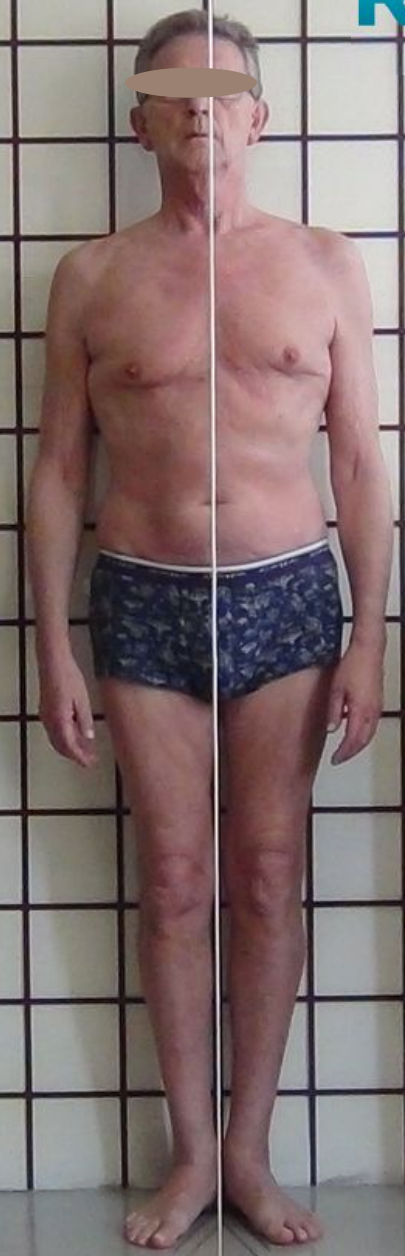120619-6s



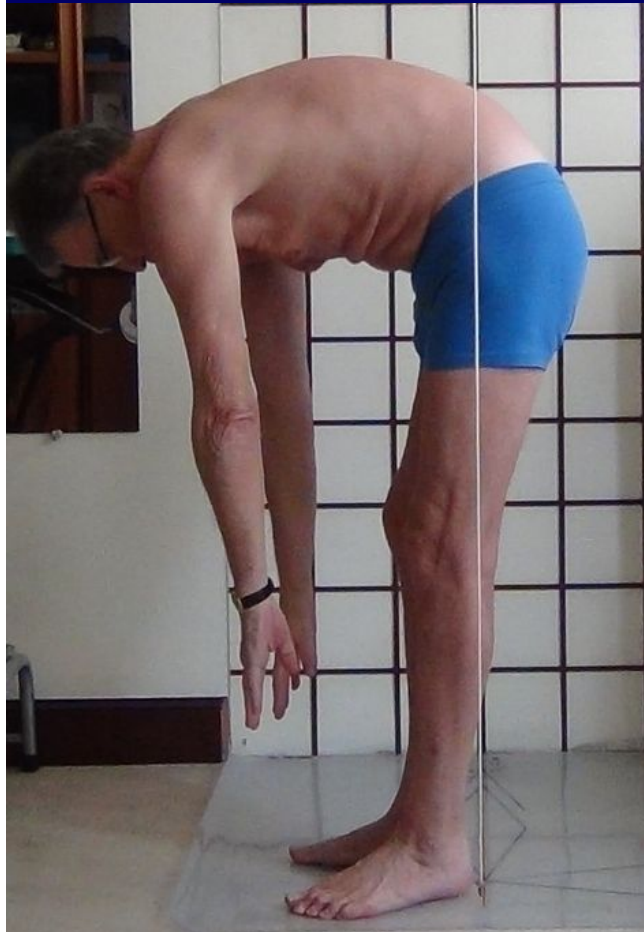230419



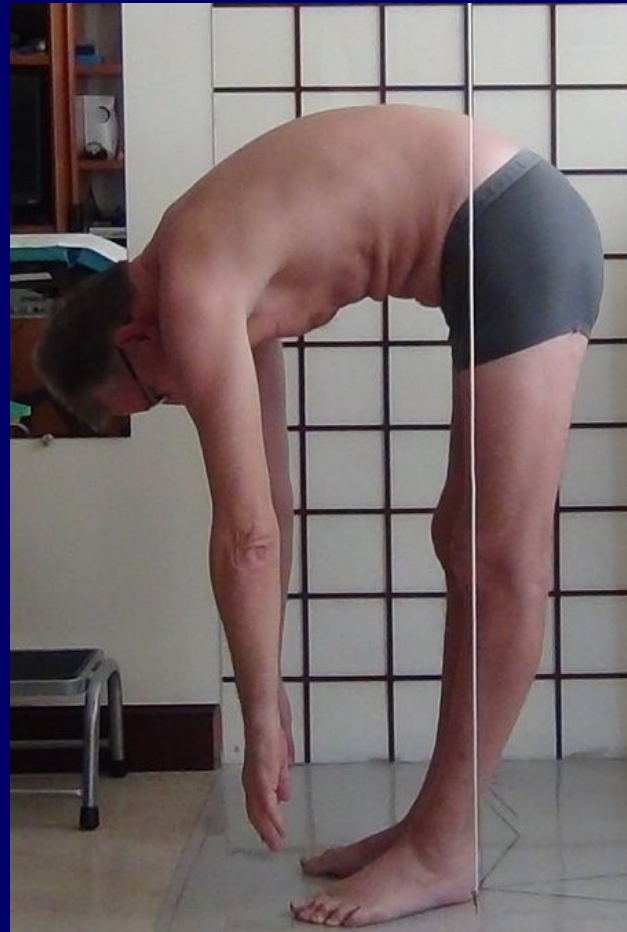300519-5s



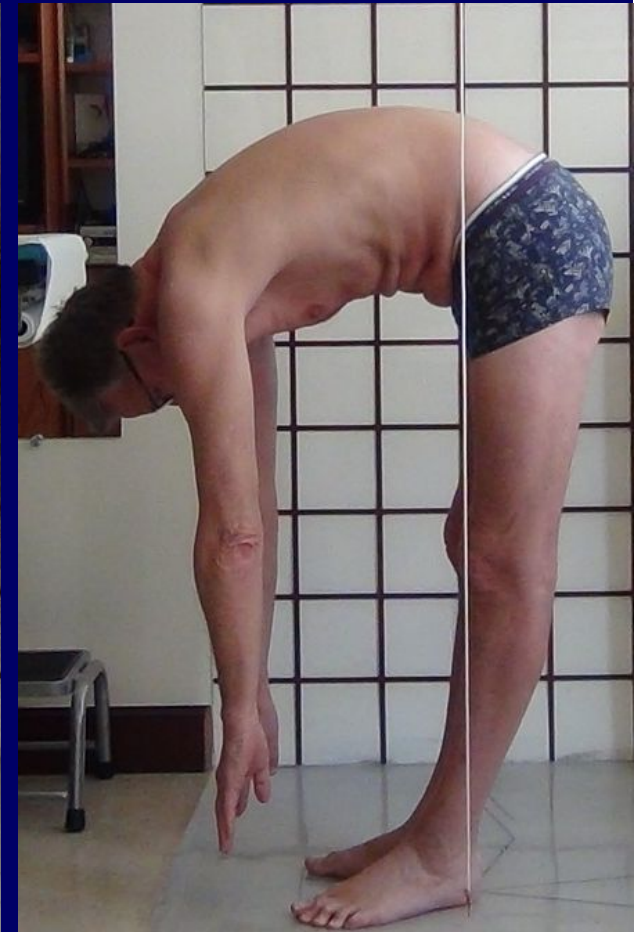120619-6s



230419



300519-5s



120619-6s

